Ein casuistisch-kritischer Beitrag

zur

Lehre von der Entstehung der Vorderkammerabsackungen.

(Aus der Universitäts-Augenklinik zu München.)

Inaugural-Dissertation

zur

Erlangung der Doctorwürde

unter dem Präsidium des

Herrn Prof. Dr. Aug. von Rothmund

der

Hohen medizinischen Facultät zu München

vorgelegt von

Fritz Hanemann

approb. Arzt aus Regensburg.

(Mit einer Holzschnitt-Tafel.)

MÜNCHEN

Jos. Ant. Finsterlin

1885.

Ein casuistisch-kritischer Beitrag

zur

Lehre von der Entstehung der Vorderkammerabsackungen.

(Aus der Universitäts-Augenklinik zu München.)

Inaugural-Dissertation

zur

Erlangung der Doctorwürde

unter dem Präsidium des

Herrn Prof. Dr. Aug. von Rothmund

der

Hohen medizinischen Facultät zu München

vorgelegt von

Fritz Hanemann

approb. Arzt aus Regensburg.

(Mit einer Holzschnitt-Tafel.)

MÜNCHEN

Jos. Ant. Finsterlin

1885.

Die in den folgenden Blättern veröffentlichte Beobachtung wurde mir von meinem verehrten Chef, Herrn Prof. Dr. A. von Rothmund, gütigst zur Veröffentlichung überlassen, wofür ich ihm meinen wärmsten Dank auszusprechen mir erlaube.

Ebenso bin ich zu grossem Danke verpflichtet Herrn Privatdozent Dr. O. Eversbusch, der mich bei dieser Erstlingsarbeit mit Rath und That zu unterstützen die Güte hatte. Desgleichen bin ich endlich auch den Herren Dr. Brettauer in Triest und Herrn Dozent Kitt dahier meinen Dank schuldig, von denen der erstgenannte Herr mir die hierorts schwer zugängliche italienische Literatur zu besorgen die Freundlichkeit hatte, während Letzterer sich der Mühwaltung einer genauen Uebersetzung der betreffenden umfangreichen Arbeiten freundlichst unterzog.

Digitized by the Internet Archive
in 2026

https://archive.org/details/IA41554606_0099

Während die Entstehungsfrage der epidermoidalen Iris-Tumoren durch die von Buhl und Professor v. Rothmund zu Anfang der siebziger Jahre veröffentlichten Untersuchungen und Beobachtungen wohl als erledigt betrachtet werden darf, indem die von ihnen entwickelte Theorie durch die klinische Erfahrung gleicher Weise wie durch das Experiment bestätigt wurde, lässt sich ein Gleiches hinsichtlich der Genese der bisher sogenannten „serösen Iriscysten" nicht behaupten.

Der nachstehend veröffentlichte Fall dürfte in dieser Beziehung ein besonderes Interesse bieten, einmal weil er in einem so frühen Entwicklungsstadium zur Beobachtung kam, wie keiner der bisher publicirten Fälle, sodann auch deshalb, weil er über den ersten Ausgangspunkt dieser interessanten Bildungen genaueren Aufschluss giebt.

Am 27. Mai d. J. stellte sich in hiesiger k. Universitäts-Augenklinik der 47 jährige Bahnwärter K. von W. vor, mit der Angabe, seit ca. 3 Monaten eine geringfügige Abnahme des Sehvermögens auf dem rechten Auge bemerkt zu haben; dazu gesellte sich vor 14 Tagen eine Art Druckgefühl im Auge, das vorzugsweise in den nasalen Abschnitten der vorderen Bulbushälfte localisirt war. Eigentliche Schmerzen sind nicht aufgetreten; eine äussere Veranlassung für die Entstehung genannter Erscheinungen weiss Patient nicht anzugeben.

Der Befund war folgender: Das linke Auge besitzt sowohl für die Ferne, als für die Nähe normale Sehschärfe.

Abgesehen von einer kleinen nahe dem Centrum gelegenen Hornhauttrübung verhält sich das linke Auge auch hinsichtlich seiner übrigen Functionen vollständig normal.

Rechts: $V = {}^{6}/_{32}$ Sn I $\frac{I}{II}$ + 2 D in 15—25 cm.

Lider und Thränenorgane normal. Conjunctiva palpebralis mässig injicirt, Conjunctiva bulbi etwas stärker injicirt, namentlich in den nasalen, von den Lidern nicht bedeckten Theilen und zwar sind an der Injection nicht nur die oberflächlichen conjunctivalen, sondern auch die subconjunctival und episcleral verlaufenden Gefässe betheiligt. Auch in dem temporalen Lidspaltentheile der Conjunctiva bulbi sind einige ziemlich stark gewundene Gefässe (vordere Ciliarvenen) wahrzunehmen.

Die Cornea erscheint in ihren vorderen Schichten fast allerorten gleichmässig transparent und ist normal gewölbt. Im unteren nasalen Quadranten der Cornea (Fig. 1. 1) verläuft in der Cornealperipherie, etwa 1 mm vom Limbus entfernt, eine leicht bogenförmig verlaufende, sehnig aussehende Narbe.

Wie aus der Zeichnung ersichtlich, fehlt die Iris im unteren nasalen Quadranten vollständig und zum Theile auch im oberen, nasalen Quadranten; dabei ist der untere temporale Sector mit der vorerwähnten Cornealnarbe adhärent, und zwar stellt sich diese Verwachsung als zwei dicht neben einander stehende, nahezu stecknadelkopfgrosse, das Niveau der angrenzenden Cornea leicht überragende schwärzliche Punkte dar (Fig. 1 α).

Direct nach oben von diesen beiden schwärzlichen Punkten befindet sich, anscheinend unmittelbar hinter der Cornea eine bläulich aussehende, spitz-dreieckig configurirte Trübung, die den Eindruck einer Pseudomembran macht, die von der Iriswurzel unten aussen entspringt und zur Hinterfläche der Cornea hinzieht (Fig 1 a). Der zwischen dieser Pseudomembran und der Corneal-Hinterfläche gelegene Zwischenraum stellt einen

abgeschlossenen Hohlraum dar, der mit einer wasserklaren Flüssigkeit erfüllt ist.

Der nasale, periphere irisfreie Abschnitt der Vorderkammer ist von dem übrigen Vorderkammerinhalte völlig getrennt durch eine schwach graublau erscheinende, gegen das Vorderkammer-Centrum convex vorgebauchte, zarte Membran. Dieser abgesackte Theil der Vorderkammer hat eine spitzeiförmige Gestalt (der spitze Theil ist nach abwärts gerichtet, der breitere reicht (Fig. 1 b) nach oben zu bis nahe an den Rand des oberen nasalen Iris-Sectors heran). Der Inhalt der Absackung hat das gleiche transparente Aussehen, wie der übrige Vorderkammerinhalt. Die vordere Wand der Absackung springt leicht convex gegen die Rückfläche der Cornea vor und hat ein streifiges Aussehen. Es macht den Eindruck, als ob an der vorderen Bekleidung dieses Hohlraumes die Descemet'sche Membran hierselbst keinen nennenswerthen Antheil besitze, indem die Hornhaut hier auch in den tiefer gelegenen Schichten fast dieselbe Durchsichtigkeit besitzt, als in den übrigen, nicht im Bereiche der Absackung gelegenen Regionen. Nach abwärts endigt der sich spitz verjüngende Theil der Absackung in einem graulichen Flecken (Fig. 1 c), der seinerseits hinwiederum in unmittelbarem Zusammenhange mit dem nasalen Theile der oben erwähnten Hornhautnarbe steht. Ferner ist sehr gut zu erkennen, dass die an dem unteren, temporalen Irisabschnitte erwähnte Pseudomembran (Fig. 1 a) allmälig schmäler, beziehungsweise niedriger werdend, sich unmittelbar bis an den eben erwähnten graulichen Flecken (Fig. 1 c) hin erstreckt und dementsprechend verjüngt sich auch der dortselbst erwähnte gemuthmasste Hohlraum zwischen Pseudomembran und Hornhauthinterfläche zusehends nach dieser Stelle hin.

Der gerade gegen die Mitte der Vorderkammer hingehende fronto-temporale Theil der Absackung ist von einem rostbraunen pigmentirten Streifen bedeckt. Der letztere zeigt etwas oberhalb seiner Mitte eine kleine Unterbrechung und

setzt sich auch nach oben in eine allerdings viel hellere, mehr gelbbräunlich erscheinende, weniger scharf begrenzte Pigmentirung fort.

Sieht der Patient stark nach links, so nimmt man weiterhin wahr, dass die Absackung mit dem nasalen, peripheren Theile der vorderen Linsenkapsel in der Art verwachsen ist, dass der sich an den vorerwähnten Pigmentsaum nach rückwärts anschliessende Wandtheil der Absackung in Gestalt einer circa doppelt Stecknadelkopf-grossen unregelmässig polygonal configurirten Parthie intensiv weisslich getrübt ist.

Beim Blicke nach unten und nasenwärts ist der untere nasale Linsenrand deutlich zu erkennen, während der weiter nach oben nasal gelegene Linsenrandtheil dem Blicke vollständig entzogen ist. Ausser der vorerwähnten Auflagerung auf der vorderen Linsenkapsel sind noch einige weitere kleinere wolkige, halb transparente Trübungen in den vordersten Linsenschichten vorhanden, die sich nahezu bis zum vorderen Pole hin erstrecken; im übrigen erscheint die Linse rein und auch der Glaskörper ist frei von Trübungen; ebenso weist der übrige Augengrund keine gröberen Anomalieen auf.

Der der Vorderkammerabsackung zunächst gelegene nasale Scleroconjunctival-Theil ist (Fig. 1 d e) verdünnt und zwar erscheint dieser Theil als eine längsovale, ca. 4—5 mm hohe, ca. 2 mm breite, und ca. 1 mm über die Sclera nach vorne hervortretende Hervorragung. Die Verdünnung ist keine gleichmässige, sondern es ragt der obere und untere Theil der Ectasie stärker hervor.

Bei der Betrachtung mit der Brücke'schen Loupe zeigt sich weiterhin, dass hierselbst die Sclera gespalten ist und zwar besitzt die Scleralfissur, die ca. $^3/_4$ mm vom nasalen Limbus entfernt ist, einen Höhendurchmesser von ca. $4^1/_2$ mm, während die Breite derselben zwischen $^1/_2$—$^3/_4$ mm schwankt. Durch diese Fissurenbildung steht die oben beschriebene

Vorderkammerabsackung in einem directen Zusammenhange mit der vor der Fissur gelegenen Conjunctival-Ectasie, und ist diese Verbindung zwischen der Conjunctival-Ectasie und der Vorderkammer-Absackung dadurch zweifellos sicher gestellt, dass bei leichtem Druck auf die Cornea und namentlich auf den der Absackung entsprechenden Theil deutlich eine stärkere Vorbauchung der Ectasie eintritt. Die vordere Fläche der Ectasie ist von feinsten Ramificationen der nasal zum Limbus hin verlaufenden Gefässe durchzogen, und zwar sind diese Gefäss-Ramificationen am deutlichsten sichtbar mit der Brücke'schen Loupe an den am wenigsten ectasirten Parthieen, während die am stärksten ectasirten Parthieen, die ein leicht sehniges Aussehen darbieten, gefässlos zu sein scheinen.

Was den zurückgebliebenen Iristheil angeht, so ist aus der Zeichnung wohl ersichtlich, dass der Pupillartheil der Iris nur oben und nasalwärts erhalten ist (Fig. 1 f). Dabei ist der Pupillarrand etwas gegen die Ectasie hingezogen.

Der vorstehend skizzirte Fall gewinnt an Bedeutung für die Frage der Entstehung solcher Vorderkammerabsackungen, wenn ich bemerke, dass meine Beobachtung einen Patienten betrifft, der schon, vor nunmehr 5 Jahren, wegen eines ganz analogen Krankheitsbildes in der hiesigen k. Universitäts-Augenklinik in Beobachtung und Behandlung sich befand. Es hat der Fall nämlich den Ausgangspunkt der Untersuchungen von Eversbusch über die Genese der serösen Iriscysten*) gebildet. Der von E. damals erhobene Befund war im kurzen folgender:

Im Jahre 1873 flog dem Patienten bei der Arbeit ein glühendes Kohlenstückchen aus dem Kamine einer Locomotive in das rechte Auge. Der Fremdkörper wurde gleich durch zwei Mitarbeiter des Verletzten entfernt. Doch war das Auge so stark entzündet, dass der Kranke weiterhin die Hilfe eines

*) Mittheilungen aus der Universitäts-Augenklinik in München. Bd. I S. 1 u. f. Separat-Abdruck. 1880.

Arztes in Anspruch nahm. Unter der von demselben verordneten Anwendung kalter Umschläge gingen die Entzündungserscheinungen in ein paar Tagen wieder zurück, auch das Sehvermögen war das gleiche, wie vor der Verletzung.

Ebenso soll äusserlich keine auffallende Veränderung des rechten Auges zu bemerken gewesen sein. Mehrere Monate aber vor der damaligen Aufnahme in die Klinik, am 25. Januar 1880, traten stechende Schmerzen in dem rechten Auge auf, die, von Zeit zu Zeit sich wiederholend und an Stärke zunehmend, den Mann veranlassten, in die Universitäts-Augenklinik einzutreten, Bei seiner Aufnahme war der Status folgender:

$$\text{L. A. V} = {}^{6}/_{6}\ \text{Sn I}\ \frac{\text{I}}{\text{II}}$$

auch sonst bietet das linke Auge ausser einer kleinen, centralen Hornhauttrübung keine wesentlichen Abweichungen von der Norm dar.

$$\text{R. A. S} = {}^{6}/_{12}\ \text{Sn I}\ \frac{\text{I}}{\text{II}}$$

Lider und Thränenorgane normal. Conjunctiva palpebralis geringfügig injicirt. Etwa $^{1}/_{2}$ mm von der nasalen Corneoscleral-Grenze entfernt befindet sich eine nahezu vertical verlaufende, 3 mm lange, $^{3}/_{4}$ mm breite, leichte Vorbauchung der Sclera. Dieselbe, im Allgemeinen von bläulichem Aussehen, ist in ihrem oberen Ende schwärzlich pigmentirt. Die Conjunctiva bulbi ist in der directen Umgebung dieser ectatischen Parthie leicht vascularisirt. Die Cornea, normal gewölbt, ist in ihren oberflächlichen und mittleren Schichten vollkommen transparent. Iris reizlos, von etwas atrophischem Aussehen, zeigt in ihrer nasalen Parthie ein sich gegen die Scleralinsertion verjüngendes Colobom. Die Pupillarumrandung geht in den oberen Colobomschenkel ganz gleichmässig über. Der letztere erscheint gegenüber den übrigen Iristheilen nach vorne gezogen und mit der Pigmentstelle in der Scleralectasie in directem Zusammenhange. Der nasale untere Quadrant der Vorderkammer ist durch ein Gebilde eingenommen, welches auf den ersten Blick ganz den Eindruck einer luxirten Linse, die streifig getrübt ist, macht. Dazu verführt auch die Umrandung desselben, die völlig zum Bilde des Linsenrandes passt. Doch zeigt die genauere Untersuchung, dass das Linsensystem sich an normaler Stelle befindet. Weiterhin lehrt dieselbe, dass die grauliche, radiäre Streifung der Vorderfläche des Neoplasmas bedingt ist

durch eine leichte Trübung der hintersten Corneal-Schichten. Letztere erstreckt sich vom inneren Corneoscleralborde bis etwa 1 mm über die Grenze des peripheren und mittleren Hornhautdrittels.

Die übrigen Theile des hinteren Corneal-Abschnittes zeigen sich dagegen von jedweder Veränderung der Durchsichtigkeit frei.

Der Boden des mässig durchscheinenden Tumors bildet eine mehr weniger schräg-oval configurirte Parthie des Scleraltheiles des nasalen unteren Iris-Abschnittes. Diese, auf ihre mittleren und tieferen Schichten reducirt, stellt sich dar als eine leicht bräunlich durchschimmernde Membran, in welcher man ganz deutlich ein von oben nach unten ziehendes Blutgefäss erkennen kann, das mehrere feine Seitenästchen abgibt. Die obere Grenze dieses so veränderten Iristheiles fällt zusammen mit dem scleralen Theile des unteren Colobomschenkels. Während die Abgrenzung nach unten und nasalwärts durch den Corneoscleralbord gegeben ist, schliesst sich unten und temporalwärts normales Irisgewebe an. Ebenso gerade nach aussen. Der pupillare Theil der Regenbogenhaut hat dort eine fast zungenförmige Gestalt und geht der dieser Stelle zugehörige Pupillarrand leicht bogenförmig in den scleralen Abschnitt des unteren Colobomschenkels über. Der Uebergang von dem temporalen Rande der vorderen Fläche des Neugebildes in den entsprechenden der Hinterfläche desselben, beziehungsweise den Boden, ist ein spitzbogenförmiger.

Der innere Rand der Pupille erscheint dadurch von der äusseren Tumorgrenze um ca. 1 mm überragt. Dabei fällt unten und temporalwärts an der Grenze der rareficirten und normalen Irisparthie ein leichtes Umgeschlagensein und eine directe Fortsetzung der letzteren in die Wandung des Tumors auf. Im Uebrigen erweisen sich auf dem rechten Auge die brechenden Medien und der Augenhintergrund durchaus normal. Auch die functionelle Prüfung und die Untersuchung der Spannung des Auges ergab einen normalen Befund.

Die auf „seröse Iriscyste“ gestellte Diagnose erwies sich bei der am 29. Januar 1880 vorgenommenen Operation als richtig. Professor v. Rothmund vollzog dieselbe in folgender Weise: Nach Ausschneidung eines Irisstückes unten mittelst Pincette und Scheere wurde die Cyste gefasst, und dieselbe, soweit es möglich war, extrahirt. Es gelang dabei eines Theiles

der Seitenwand und des Bodens der Cyste habhaft zu werden. Der weitere Verlauf nach der Operation war ein durchaus befriedigender, und konnte Patient am 10. Februar als geheilt entlassen werden.

Am Entlassungstage waren die Verhältnisse des rechten Auges folgende: $S = {}^{6}/_{6}$ Sn I $\frac{I}{II}$

Auge äusserlich wenig gereizt. Am unteren Scleralborde, etwa 1 mm vom Cornealrande entfernt, eine 5 mm breite, lineare Schnittnarbe, die in ihrer temporalen Hälfte etwas gewulstet und pigmentirt erscheint. Die Cornealtrübung im unteren nasalen Quadranten zeigt dieselbe Beschaffenheit, wie vor der Operation. Vorderkammerinhalt normal. Unten und innen ein sehr grosses Coloboma iridis artificiale, so dass von den Irisringen nur noch $^{2}/_{3}$ der Gesammtfläche vorhanden sind. Das natürliche wie künstliche Pupillargebiet erscheint vollkommen schwarz. Auch bei der ophthalmoscopischen Untersuchung ist dasselbe sehr schön durchleuchtbar, und sind keinerlei Trübungen der Linse oder des Glaskörpers oder erhebliche krankhafte Veränderungen des Augenhintergrundes zu constatiren. Ebenso gab die mehrfach vorgenommene Gesichtsfeldprüfung keinen Anhaltspunkt für materielle Störungen des hinteren Bulbusabschnittes.

Eversbusch kam nun auf Grund dieser und weiterer klinischer, sowie anatomischer Beobachtungen und mit kritischer Würdigung der bis dahin publicirten Fälle von sog. „serösen Iriscysten“ zu dem Schlusse, dass viele Fälle, welche bis dahin als eigentliche Cystenbildungen der Iris gedeutet worden, im Grunde genommen nichts Anderes seien, als Humor aqueus-Absackungen in der Vorderkammer-Nische, deren vordere und gegen die Mitte der Vorderkammer hinsehende Wandung von den hinteren Schichten der Cornea (Membrana Descemetii nebst Endothel-Lage) und den vorderen Schichten der Iris-Peripherie, und deren hintere Wand, der sog. „Cystenboden“, gebildet würde durch die hinteren Schichten des betreffenden peripheren Iris-Sectors und des sich nach rückwärts an diesen anschliessenden Ciliarkörper-Abschnittes.

Das Zustandekommen derartiger Absackungen, die nach der eben gegebenen Definition nicht zusammengeworfen werden

dürfen mit der von Wecker als Vorderkammer-Absackung bezeichneten pathologischen Bildung (cystoide Degeneration des Irisgewebes nach Pupillarabschluss) erklärte Eversbusch in folgender Weise:

In der Mehrzahl der Beobachtungen von sog. Iriscysten waren Continuitätstrennungen oder Contusionen an der Corneo-Scleral-Grenze, beziehungsweise in der Cornealperipherie nachweisbar und zwar an einer Stelle, welche dem Sitze der sog. serösen Iriscyste entsprach.

Wenngleich in einer Reihe von Fällen, in denen eine wirkliche Perforation des Corneo-Scleralbordes, beziehungsweise der Cornea stattgefunden hatte, die Möglichkeit des Eindringens von losgelösten Epithelien des Conjunctival- oder Corneal-Ueberzuges, beziehungsweise von Epidermisfragmenten und Cilien in die Vorderkammer und somit eine Hohlraumbildung in der Irisperipherie durch exsudative Vorgänge um die fremdkörperartig wirkenden Gewebsfragmente (Sattler) principiell für diese Fälle nicht von der Hand gewiesen werden kann, so liegen doch andererseits nicht wenige Beobachtungen vor (Mackenzie, Turner, Dalrymphe, Bostells, Fischer, von Graefe, Schrötter, Webster, Wordsworth), in denen eine Continuitätstrennung des Corneo-Scleralbordes in keiner Weise nachzuweisen war.

Für die Entstehung dieser Fälle — man könnte sie „anscheinend spontan entstandene" Cystenbildungen nennen — trifft folgender Erklärungsmodus zu:

Durch den stattgehabten Insult kommt es zu einer Haemorrhagie in dem Iriswinkel mit mehr oder weniger ausgesprochener Auseinanderwühlung und Loslösung des Lig. pectinat., sowie der direct angrenzenden Theile des Endothelblattes oder der vorderen Schichten der Iris. Gleichzeitig hat aber diese Gewebstrennung in der letzteren Membran, wie im Corpus ciliare zur Folge, dass für den Generator des Humor aqueus, den dort befindlichen Circulus arteriosus iridis major und seine Verzweigungen die Filtrationsverhältnisse andere werden. Während früher der Schwerpunkt der transsudativen Thätigkeit dieses Gefässkreises gegen die sog. hintere Augenkammer gerichtet war, ist derselbe jetzt nach vorne verlegt, weil die Absonderungswiderstände dort durch die Hohlraumbildung im Iriswinkel und die dadurch geschaffene freiere Lage des Gefässgebietes mit

einem Male in der erheblichsten Weise vermindert worden sind. Die also geschaffene Erhöhung des Seitendruckes des Circ. art. ir. major gegen die Vorderkammer hin und die dadurch bedingte vermehrte Ausscheidung des hum. aqueus nach vorne wird, je länger, desto mehr, eine Vergrösserung des durch das Trauma veranlassten Hohlraumes im Kammerwinkel bedingen und daraus eine Vortreibung des, den letzteren begrenzenden, seiner fixirenden Unterlage zum Theil beraubten Ligamentum annulare um so leichter resultiren, als die Fortsetzung desselben gegen die Iris hin mit der eigentlichen Grundsubstanz derselben nur eine lockere Verbindung besitzt.

Auch gegen die Cornea hin wird in gleicher Weise sich eine fortschreitende Abtrennung des Ligaments geltend machen. Doch wird es dazu erst relativ spät kommen, da die beiden inneren Dritttheile der vorderen Fläche des Ringbandes mit der Corneo-Scleralgrenze fester verwachsen und demgemäss bei dem Ablösungsvorgange dort grössere Widerstände zu überwinden sind. Daher wird die Absackung auch nach der Irisseite immer eine grössere Ausdehnung zeigen müssen, als nach der Hornhaut hin.

Das Wachsthum dieser Vorderkammerabsackung wird nach der Iris hin einen Abschluss finden an ihrem pupillaren Rande. Bei Fortbestehen der pathologischen Verhältnisse aber stellt sich neben weiter schreitender Ablösung der vorderen Fortsetzung des Ligam. pectinat., der Membrana basilaris corneae posterior eine Ausbauchung des Irisstromas nach hinten und eine Verdünnung, sowie Wölbungszunahme der Cornea ein. Dass dabei die die vordere Wand der Cyste darstellende Parthie der letzteren in gleicher Intensität an Transparenz verliert, als die Cyste wächst, beruht sowohl auf dem Verlustgange des hinteren Epithelblattes, welcher eine Quellung und Trübung der Hornhaut bedingt, als auch die Trübung der tieferen Cornealschichten zurückgeführt werden kann auf die durch den erhöhten Druck bedingte Herabsetzung der Ernährung.

In denjenigen Fällen von Cystenbildungen, in denen neben dieser Auseinanderwühlung des Ligaments auch noch eine Ruptur der Sclera stattgefunden hatte, werden sich diese Exsudations-Vorgänge in ihrer dehnenden Wirkung naturgemäss erst dann recht entfalten können, wenn die Scleralwunde geheilt ist. Doch wird sich auch in der Lederhaut die Drucksteigerung

geltend machen, und zwar wird hier der Effect in einer mehr weniger starken Verdünnung und Ectasie der Scleralnarbe bestehen.

Als weitere Beweismomente für seine Theorie führte Eversbusch u. A. noch folgende Gesichtspunkte in's Feld:

Von den 61 publicirten Fällen von Iriscysten nahmen 59 den ciliaren Iristheil ein. Bei Contusionen und Verletzungen, welche der vordere Bulbusabschnitt erleidet, werden Abreissungen des peripheren Randes der Iris vom Ciliarligament sehr häufig beobachtet. Nicht immer braucht aber eine völlige Continuitätstrennung in der Irisinsertion die Folge einer solchen Gewalteinwirkung zu sein, sondern bei einer weniger intensiv einwirkenden Kraft kommt es nur zu einer Lockerung, bezw. Loslösung des zwischen der Cornea und Iris eingeschalteten Balkenwerkes des Ligam. pectinatum von seiner Unterlage und die Regenbogenhaut selbst erfährt nur eine Erschütterung der dem Aufhängebande zunächst gelegenen Parthien.

Die versteckte Lage der Kammernische macht es um so leichter erklärlich, dass der eben geschilderte Vorgang klinisch bisher noch nicht beobachtet worden, als derartige Veränderungen im Kammerwinkel verdeckt werden durch die sie so häufig complicirenden Kammerblutungen.

Auch anatomisch wird diese Hypothese plausibel gemacht durch die von Gerlach festgestellte Thatsache, dass bei Entfernung der äusseren Augenhaut das Ligam. annulare derselben in der Regel in der Art folgt, dass die Hauptmasse des Ligamentes an der Sclera haften bleibt, während zwischen dem Ciliarrande der Iris und dem Ciliarmuskel eine von dem abgerissenen Lig. annulare eingenommene Furche zurückbleibt.

Ferner wurde in einer Reihe von Fällen thatsächlich eine Ablösung der Membrana Descemetii, bezw. eine correspondirende Trübung an der Corneal-Hinterfläche constatirt.

Andererseits findet sich mehrfach erwähnt, dass nach der operativen Beseitigung der Cyste fast kein Defect in der betreffenden Irisparthie vorhanden war.

Weiterhin waren in einer anderen Gruppe Residuen voraufgegangener Hämorrhagieen im Cysteninhalte deutlich nachweisbar.

Unter den Beobachtungen, die E. aus der früheren Literatur bespricht, verdient die White Cooper's desshalb Beachtung,

weil sie gleichsam ein klinisches Paradigma für die E.'sche Theorie darstellt. Der betreffende Patient hatte sich das rechte Auge gegen die Kante eines Koffers gestossen; unmittelbar nachher wurde eine Ecchymose der Lider und ein röthlicher Tumor in der Vorderkammer bemerkt, den man zuerst für einen Fremdkörper hielt. Bald jedoch erkannte man, dass man es mit einer Cyste zu thun hatte, welche nach Verlauf eines Jahres bereits die Vorderkammer nahezu ausfüllte.

Auch der von Mc. Keown publicirte Fall ist in dieser Beziehung belangreich. Es hatte am Corneoscleralborde unten innen eine Ruptur mit Prolapsus iridis stattgefunden. Es erfolgte Einheilung des letzteren mit Verziehung der Pupille nach unten und innen. Am oberen Ciliarrande der Iris war nach Mc. Keown eine kleine Dialyse, durch welche der Fundus indess nicht beleuchtet werden konnte, obwohl die Medien klar waren. Nach 2 Monaten fand sich an dieser Stelle eine Cyste, die weiterhin an Grösse zunahm und nach 3 Monaten exstirpirt wurde. Nach der Entfernung vereinigten sich, wie Mc K. schreibt, die Iris und der Ciliarkörper wieder.

Offenbar ist die Trennung am oberen Ciliarrande der Iris keine eigentliche Dialyse, sondern eine Abspaltung der Regenbogenhaut gewesen. Denn bis jetzt liegt in der Literatur kein Fall vor, wo nach so langer Trennungsdauer eine Wiedervereinigung der Regenbogenhaut mit ihrer Insertion stattgefunden hätte. Auch der Entstehungsmodus dieser Absackung ist wohl am Besten so zu verstehen: Durch das Trauma wurde neben der directen Continuitätstrennung unten an der diametral gegenüberliegenden Stelle des Corneo-Scleralfalzes das Ligamentum annulare abgesprengt. Die nachfolgende Einheilung der Iris und dadurch geschaffene starke Verziehung der Pupille nach unten bewirkten in Verbindung mit der Pupillarbewegung eine fortdauernde Zerrung der schon gelockerten Irisperipherie, welche neben den erwähnten disponirenden Momenten die Ausbildung des Hohlraumes zu fördern, sehr geeignet war.

Dass aber wirklich die Cystenbildung auch mit einer Iridodialyse complicirt sein kann — eine Thatsache, die übrigens auch der E.'schen Theorie nur zur Stütze gereicht — beweisen die von Knapp und Wharton Jones veröffentlichten Fälle.

Eine kurze Wiedergabe der E.'schen Theorie und ihrer Grundlagen schien mir unumgänglich nothwendig, einmal zur richtigen Beurtheilung der weiter unten zu erörternden neueren Anschauungen über die „Iriscystenbildung"; andererseits wird dadurch die Bedeutung des von mir Eingangs beschriebenen Falles für die Giltigkeit der Absackungstheorie E.'s erst in das richtige Licht gestellt.

Die Vorstellung E.'s, dass der Inhalt der früher sogen. „serösen Iriscysten" nichts anderes ist, als ein im Kammerwinkel abgeschlossener Humor aqueus, steht auch nicht im Widerspruche mit den jüngst unter Schmidt-Rimpler's Leitung ausgeführten Untersuchungen Schick's[1]), die darin gipfeln, dass der Humor aqueus nicht, wie man bisher glaubte, zwischen Iris und Linse hervorkommt, sondern von der Iris-Vorderfläche abgesondert wird.

Um nunmehr auf meinen Fall näher zurückzukommen, so bietet derselbe meines Erachtens darum ein cardinales Interesse, weil es sich in demselben um eine Vorderkammer-Absackung handelt, an deren Zustandekommen neben der Iris auch die angrenzenden Theile des Kammer-Winkelgewebes und der Hornhaut-Hinterfläche einen wichtigen Antheil gehabt haben müssen. Es ist in der Operationsgeschichte ausdrücklich erwähnt, dass der Boden der Cyste entfernt wurde und auch der damals erhobene Schlussbefund (vergl. Seite 12), beseitigt jeden Zweifel in dieser Beziehung.

Wenn also an dem Sitze der neuen Kammer-Absackung trotz der ziemlich breiten peripheren Iridectomie noch Irisgewebe zurückgeblieben ist, so kann es nur ein äusserst schmaler Saum der Irisperipherie gewesen sein, der, wegen der versteckten Lage des Schaltstückes zwischen Cornea und Iris

1) Schick, Experimentelle Beiträge zur Lehre vom Flüssigkeits-Wechsel im Auge. Graefe's Arch. f. O. 31. Bd. Abth. 2 S. 35 u. flgde.

der Beobachtung bei seitlicher Beleuchtung, wie mit durchfallendem Lichte entzogen war.

Hingegen dürfte der Umstand in der Operationsgeschichte nicht belanglos sein, dass von der gegen das Vorderkammercentrum hinsehenden Seitenwand der Absackung, welche, wie die mikroskopische Untersuchung ergab, von der abgelösten Membrana Descemetii gebildet war, nur der dem Boden der Absackung zunächst gelegene Theil entfernt wurde.

Das Recidiv dieser Absackung scheint mir nämlich in folgender Weise zu Stande gekommen zu sein:

Der stehengebliebene Theil der seitlichen Cystenwand legte sich unmittelbar post operat. unten und nasal wieder der Rückfläche der Cornea an: Es kam zu einer Verklebung mit dem stehengebliebenen peripheren Irissaume hierselbst und so wurde der durch die Scleralfissur bedingte Hohlraum wiederum vollständig abgeschlossen von dem übrigen Vorderkammerinhalte.

Die Vorbedingungen zur Neuentwicklung einer Absackung waren dadurch wieder die gleichen geworden, wie ante operationem, und so kam es zur Recidivirung der Absackung, sowie in gleicher Weise zu einer erneuten Entwicklung der mit der Absackung in directer Communication stehenden Sclero-Conjunctival-Ectasie, die bei der Entlassung nach der Operation sozusagen verschwunden war.

Es ist übrigens nicht unmöglich, dass an der Bildung des Bodens der neuen Absackung neben der muthmasslich zurückgebliebenen Irisperipherie auch die angrenzenden vorderen Theile des unteren nasalen Sectors das corpus ciliare Theil genommen haben.

Die bei der letzten Untersuchung nachgewiesenen circumscripten Trübungen der vorderen Linsenschichten in der Bodenregion der Absackung können nicht befremden, wenn man bedenkt, welchen Einfluss jede nur leichte Adhaesion zwischen

Linsenkapsel und ihren Nachbarorganen auf die Ernährungsverhältnisse des Linsensystems ausübt.

Von den Autoren, welche sich nach E. mit der Pathogenese der „serösen Iriscysten“ befasst haben, verdient zunächst Guaita[2]) genannt zu werden, welcher ganz unabhängig von E.'s Arbeit und ohne von derselben Kenntniss zu besitzen, auf Grund einer sorgfältigen klinischen und anatomischen Untersuchung zu der gleichen Auffassung der Entstehung der Cystenbildungen gelangt ist.

Die Arbeiten von Masse[3]) beziehen sich fast ausschliesslich auf die Entstehung der epidermoidalen Tumoren der Iris. Seine Anschauungen decken sich vollkommen mit der Buhl-Rothmund'schen Theorie und mit den Ergebnissen der — von M. übrigens nicht gewürdigten — Arbeiten von Dooremaal, Goldzieher und Schweninger. Auch auf die nach Perforation der Cornea, beziehungsweise der Corneo-Scleral-Grenze auftretenden serösen Cysten ist Masse geneigt die für die Epidermoidome angenommene Erklärung zu übertragen. Eine nähere Begründung dieser Ansicht fehlt indessen; auch sieht sich Masse am Schlusse seiner vorletzten Arbeit zu dem Zugeständnisse genöthigt, dass die sogen. spontan entstandenen Cysten auf diese Weise sich nicht entwickeln können. Für diese Fälle weist er auch die Wecker'sche Theorie zurück, ohne jedoch dafür einen anderen Erklärungsversuch einzusetzen. Ebenso geht er in seiner letzten, durch

2) Guaita, L., Cisti dell' iride. Annali di Ottalmologia anno X. Fasc. 1. 1881.

3) Masse: 1) De tumeurs perlées de l'iris. Recueil d'Ophth. S. 394. 1881. 2) De la formation par greffe des kystes et des tumeurs perlées de l'iris. Gaz. hebd. des sciences méd. de Bordeaux I. S. 587 bis 611. 3) Des greffes iridiennes; pathog. des kystes et des tumeurs épithéliales de l'iris. Compt. rend. Académ. des sciences. Paris XCII. S. 797.

Armaignac[4]) vermittelten Mittheilung nicht näher auf diesen Punkt ein.

Endlich hat im vorigen Jahre Hosch[5]) — ihm, wie Masse sind offenbar E.'s Mittheilungen entgangen — eine Arbeit veröffentlicht, in der er experimentell eine Bestätigung der Buhl-Rothmund'schen Implantationstheorie liefert. Seine Ansicht geht schliesslich dahin, dass sowohl die Perlgeschwülste der Iris, als auch die sogen. serösen Cysten der Iris, zwischen welchen beiden Bildungen Hosch weniger einen fundamentalen, als einen graduellen Unterschied annimmt, in der Regel darauf zurückzuführen seien, dass bei einer vorausgegangenen Verletzung Gewebstheilchen in die Vorderkammer hineingeschleudert würden, welche drüsige, zur Retention ihres Inhaltes und Secretes geeignete Organe in sich enthielten. Demgegenüber möchte ich betonen, dass der Inhalt der von Hosch artificiell zu Wege gebrachten Cystenbildungen stets ein atheromatöser war, niemals ein rein seröser.

Ohne die Möglichkeit der Entstehung einer rein serösen Hohlraumbildung um ein in die Iris eingedrungenes Gewebsfragment, wie ich schon einmal bemerkte, absolut zu verneinen, so ist doch die H.'sche Anschauung, welche die Epidermoidome und die serösen Cysten auf einen und denselben Entstehungsmodus zurückführt, unter keinen Umständen haltbar für diejenigen nicht so seltenen Fälle, in denen eine Sprengung der Bulbushüllen nicht stattgefunden hatte oder wo die Absackung sich entwickelte nach einer Extraction oder nach ulcerösen Processen der Cornea, die eine vordere Synechien-Bildung oder Einklemmung der Iris in das Corneal-Gewebe,

4) Armaignac, H, Des kystes et des tumeurs perlées de l'iris; leur étiologie; leurs relations avec les traumatiques de l'oeil d'après les recherches et les expériences de M. le Prof. Masse. Gaz. hebd. d. scienc. méd. de Bordeaux. IV. S. 115.

5) Hosch, Fr., Experimentelle Studien über Iriscysten. Virchow's Archiv. XCIX. Band. XXV. 1885.

beziehungsweise in das des Corneoscleral-Bordes zur Folge hatten. Für diese Kategorien der Fälle steht das von H. unterstellte Eindringen von Gewebstheilen, die zur Retention ihres Inhaltes und Secretes geeignete Organe enthielten, doch auf etwas problematischem Boden. Es liegt also meines Erachtens kein Grund vor, die physiologisch wohlbegründete E.'sche Theorie zu Gunsten der Hosch'schen Hypothese aufzugeben.

Was die übrige, seit dem Jahre 1880 erschienene, einschlägige Literatur angeht, so handelt es sich in den von Ferret[6]) mitgetheilten Fällen nicht um eine eigentliche Cystenbildung, sondern um eine cystoide Degeneration der stark konisch vorgebauchten Iris; die von Adams Frost[7]) und Cant[8]) gegebenen Mittheilungen sind lediglich casuistischer Natur, ohne dass sie sich genauer über das Wie der Entstehung der betreffenden Fälle äusserten.

Auch die zwei von Gonella[9]) veröffentlichten Fälle tragen die charakteristischen Merkmale einer peripheren Vorderkammerabsackung an sich. Die von G. gegebene Erklärung lässt die Theorien von Sattler, Hosch, Feuer, sowie von Eversbusch nebeneinander zu Recht bestehen. Hinsichtlich des ersten Anstosses zur Entwicklung der Absackung neigt sich Gonella der Ansicht zu, dass bei derselben die Ablagerung von Epithelialfragmenten auf die Iris-Vorderfläche das Primäre sei; dabei vermuthet er, dass dies viel häufiger durch perforirende Hornhautgeschwüre (also Eindringen von

---

6) Ferret, Considérations sur la pathogénie des kystes de l'iris. Bulletin de la clinique nationale ophth. Avril — Juin 1885.

7) Frost, Adams, Serous cyst of the iris. Ophth. Soc. of Great Britain and Ireland. 5. Juni 1884.

8) Cant, W. S., Cystic tumour of the iris. Ophth. Soc. of Great. Britain and Ireland. 4. July 1884.

9) Gonella, G. E., Contribuzione allo studio delle cisti iridee. R. Accademia di Medicina di Torino. 1884.

Cornealepithel), als durch ein Trauma veranlasst werde. G. motivirt diesen letzten Gedanken damit, dass Hornhautgeschwüre oft so heilten, dass die Cornea an der Stelle der Perforation ihre volle Transparenz wiedererlange und dass bei sehr peripherem Sitze eine recht kleine Narbe wohl der Beobachtung entgehen könne. Weiterhin argumentirt für diese Auffassung nach G. der Umstand, dass die Cornea in der Region der Cyste gedrückt und weniger transparent erscheint.

Demgegenüber möchte ich bemerken, dass einer sorgfältigen Untersuchung eine Perforationsnarbe der Cornea wohl niemals entgehen wird. Die Trübung der Cornea in der Cystenregion aber ist ebensowohl bedingt durch den Druck, welcher von der Absackung auf diese Hornhautparthie ausgeübt wird, als auch durch den behinderten Stoffwechsel und durch die aus der eventuellen Abtrennung der Membran Descemet. resultirende stärkere Durchfeuchtung des Cornealgewebes. Endlich würde die einfache Ablagerung von Cornealepithel auf die Iris-Vorderfläche, wie sie Gonella annimmt, auch noch nicht erklären, wie es zu einer Absackung innerhalb des Gewebes der peripheren Irisregion kommt.

Zwanglos lassen sich auch die beiden Gonella'schen Fälle durch die E.'sche Absackungstheorie erklären, allerdings auf eine Art und Weise, die etwas von dem allgemeinen Typus abweicht.

In Gonella's zweitem Falle entwickelte sich die Absackung nach einer Cataract-Extraction (per scleram nach oben mit Iridectomie) in deren Heilverlauf es zu einer cystösen Vernarbung kam. Der Befund war im Wesentlichen folgender: „Die Cornea war in ihren temporalen, der Absackung entsprechenden Theilen leicht diffus getrübt. Unmittelbar über dem oberen Cornealrande eine stark pigmentirte, in ihrer ganzen Ausdehnung, namentlich aber in den nasalen Abschnitten stark prominirende cystöse Narbe. Die Pupille erschien drei-

eckig (Spitze nach unten), indem der temporale Pupillarrand gebildet ward von dem oberen Segmente der gegen das Vorderkammercentrum hinsehenden Wand der Absackung, die von linsenförmiger Gestalt und transparentem Aussehen den oberen temporalen, sowie den grössten Theil des unteren temporalen Kammerquadranten einnahm.

Die vordere Wand dieser Absackung, an die sich nahe dem medialen Pupillarrande eine mit ihr communicirende Stecknadelkopf-grosse, im Irisgewebe liegende Cyste unmittelbar anschloss, zeigte bei seitlicher Beleuchtung kleine, weissliche, streifige, opake Flecken; an anderen Stellen waren sie dunkler und machten den Eindruck von pigmentirten Strichen, die von der Iris zur Absackung hingingen. Die den Boden der Absackung darstellende Irisportion war nach hinten gedrückt".

Was diese Beobachtung besonders interessant macht, ist der Umstand, dass hier die Absackung in unmittelbarer Nähe der Operationsnarbe zur Entwicklung gelangte. Wir gehen wohl nicht fehl mit der Annahme — damit stimmen auch die Beschreibung und die von Gonella beigegebene Abbildung überein — dass es sich hier um eine ausgedehnte Einheilung des dem temporalen Colobom-Schenkel schläfenwärts unmittelbar anliegenden ciliaren Iristheiles gehandelt hat.

Wenn man sich vorstellt, dass diese Iris-Einheilung in der Art erfolgte, wie es die schematischen Figuren I — III darstellen, so ist zwischen dem Ligament. pectin. und dem in Gestalt einer Duplicatur flächenförmig in die Scleralwunde eingeheilten, dem temporalen Colobomschenkel zunächst gelegenen peripheren Irissectors ein vorderhand allerdings nur äusserst kleiner Spaltraum gegeben, der in seiner ganzen Ausdehnung von dem temporalen Colobomschenkel bis zu dem temporalen Winkel der Scleralwunde dadurch gegen den übrigen Vorderkammerinhalt abgeschlossen ist, dass die beiden Irisblätter mit der vorderen und hinteren Wundlefze verklebt sind, oder mit anderen Worten, an dem temporalen Colobomschenkel (Fig. I),

wie an dem temporalen Scleralwundwinkel (Fig. II) sind die beiden Irisblätter weit in die Scleralwunde hineingezogen und so innig mit derselben vereinigt, dass die normale Vorderkammernische hier völlig obliterirt ist, während diese letztere in den zwischen diesen beiden Grenzpunkten der flächenförmigen Iriseinheilung liegenden Abschnitten, wo die Iris weniger in die Scleralwunde hineingezogen, vielleicht nur mit den innersten Scleral-Lamellen verklebt war, in Gestalt eines schmalen Spaltes (Fig. III) erhalten war, der gegen die übrige Vorderkammer natürlich in gleicher Weise, wie die Grenzpunkte des Spaltes, durch die Iris-Duplicatur abgeschlossen war.

Wie auch aus Gonella's Abbildung hervorgeht, war in der That die Iris am weitesten nach vorne, beziehungsweise gegen die Bulbus-Oberfläche in die Sclera hineingezogen an der Stelle des temporalen Colobomschenkels, etwas weniger weit an der dem temporalen Winkel der Scleralwunde ententsprechenden Stelle und am wenigsten weit in dem zwischen diesen beiden Punkten gelegenen Abschnitte. Sonach war also der supponirte Spalt in der Kammernische nach allen Richtungen gegen die übrige Vorderkammer abgeschlossen.

Auch unter Berücksichtigung der Schick-Schmidt-Rimpler'schen Secretions-Theorie wird die allmählige Vergrösserung dieses Spaltes und Umwandlung desselben zu einer typischen Vorderkammerabsackung ganz wohl verständlich. Während in den übrigen Theilen der Irisperipherie der Humor aqueus unbehindert allerorten in die Vorderkammer hineinfiltrirt, muss er sich an dieser Stelle anstauen und wegen des behinderten Abflusses auch zu einer stärkeren Durchfeuchtung der ihn umgrenzenden Iris-Duplicatur führen. Die hieraus resultirende Resistenzverminderung der Spaltwandungen wird sich in einer langsam zunehmenden Verdünnung derselben mit entsprechender Vergrösserung des von ihnen begrenzten Hohlraumes äussern. Unter diesen Umständen wird es zunächst zu einer Usurirung des gegen den Kammerwinkel zu gelegenen Blattes der Iris-

Duplicatur, weiterhin zum Verschwinden des durch diese bedingten spitzen Winkels zwischen den Rückflächen der beiden Blätter der Duplicatur und schliesslich auch zu einer Dehnung des vorderen gegen das Centrum der Vorderkammer hinsehenden Blattes der Iris-Duplicatur kommen. Einen Stillstand im Wachsthum wird die Absackung an den von der Natur vorgezeichneten Grenzen, am Pupillarrande, finden.

Der Entwicklungsgang der Absackung, wie ich ihn mir in dem G.'schen Falle vorstelle, wird leicht ersichtlich aus der Betrachtung der schematischen Figuren: IV — VIII.

Die klinische Schilderung, welche Gonella von dem Aussehen der Wandungen der Absackung gibt, passt vortrefflich zu dieser Erklärung. Die beschriebenen schwärzlichen Flecken und pigmentirten Streifen in der Absackungswand sprechen ebenso deutlich für einen Spaltungsvorgang in den Irisschichten, wie die am medialen Pupillarrande sitzende, mit der Hauptabsackung in Communication stehende Nebencyste.

Dass die Entstehung derartiger Absackungen direct oder indirect durch eine Quetschung des Bulbus, welche eine Lockerung des Kammerwinkelgewebes zur Folge hat, gefördert werden kann, entweder durch eine post oder am Ende auch intra operationem selbst erfolgende Contusion, ist ein durch die Eversbusch'sche Theorie sehr nahe gelegter Gedanke.

Dass derartige Absackungen bei dem Heilungsvorgange von Extractionswunden faktisch zu Stande kommen können, wird übrigens zweifellos dargethan durch einen Fall, den Story[10]) jüngst veröffentlichte.

Er berichtet folgendes: Bei einer 50—60jährigen Frau entwickelte sich nach der Cataractextraction auf dem rechten Auge an dem inneren Wundwinkel eine Irishernie, welche eine partielle Ectasie der Schnittnarbe von ziemlich bedeutender

10) Story, J. B., The treatment of cystoid cicatrix after cataract extraction. Transact. of the Ophth. Society of the united kingdom. Vol. IV. Sess. 1883—84.

*

Ausdehnung zur Folge hatte. Diese Ectasie unterschied sich von den sonst beschriebenen dadurch, dass es sich nicht um eine einfache Ausdehnung der Irishernie handelte, sondern die äussere Wand schien von einem gelatinös aussehenden Narbengewebe bedeckt. 2½ Jahre nach der Extraction war die Narbenectasie grösser geworden und zwar hatte sie an ihrer den Corneo-Scleralbord überragenden Basis einen Durchmesser von 5 mm und einen Höhendurchmesser von 3 mm. Einen Monat später spaltete Story die Cyste horizontal mit dem Graefe'schen Messer und suchte sie zum Verschluss zu bringen durch wiederholte Anwendung des Argent. nitr.-Stiftes.

Diese Beobachtung gewinnt dadurch ein besonderes Interesse, dass bei der vorgenommenen Spaltung eine Aenderung in der Form und Tiefe der Vorderkammer in keiner Weise eingetreten war. Dass aber der Inhalt dieser Narbencyste nichts anderes als Humor aqueus war, konnte Story dadurch darthun, dass jedesmal, wenn er mit einem Stückchen Filtrirpapier den die Cyste gegen die Vorderkammer abschliessenden Theil der Cystenwand berührte, das Filtrirpapier feucht wurde und aufquoll.

Auch der erste Fall Gonella's, dessen histologische Untersuchung zahlreiche, von der Wand der Cyste gegen ihr Inneres vorspringende Firsten zeigte, stimmt mit einem allmählich sich vollziehenden Spaltungsvorgange des Irisgewebes in ein vorderes, die vordere Wand der Absackung bildendes und in ein hinteres, den Boden der Absackung abgebendes Blatt ganz gut überein. Auch diese Beobachtung Gonella's, in welcher eine sehr periphere, breite, vordere Synechie den Ausgangspunkt der Absackung bildete, findet eine plausible Erklärung in den von mir oben gegebenen Auseinandersetzungen.
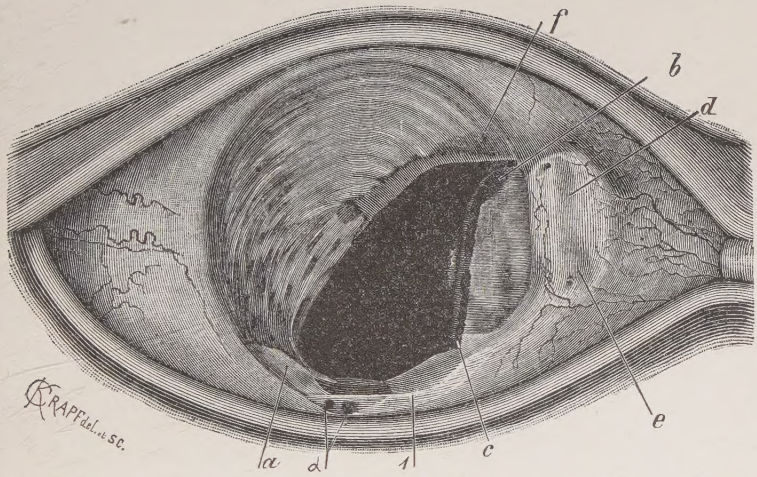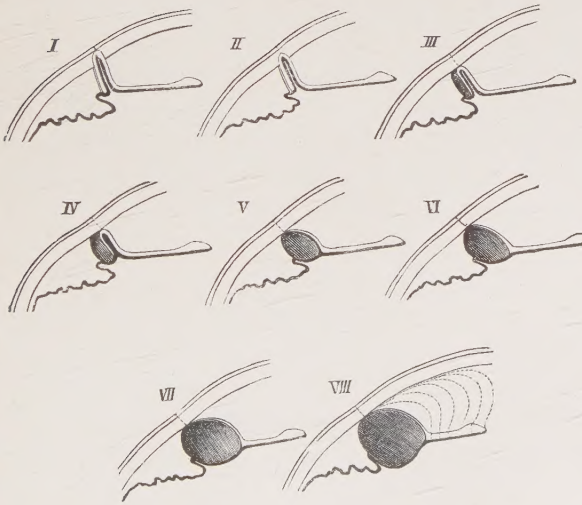
Fig. 1.